


Novedades Cirugía oral

# Monosoft KeraOs®



# Monosoft

## Monofilamento no absorbible en PTFE



Las suturas de PTFE son ideales para los médicos exigentes, para ser utilizadas en procedimientos quirúrgicos de implantología y periodoncia donde es particularmente importante limitar la adhesión bacteriana y posible inflamación. Suaves pero resistentes, elásticas, toleradas excepcionalmente en la cavidad oral y con muy bajo riesgo de inflamación.


Monosoft es un **monofilamento** no absorbible, color blanco (sin colorantes):

- extremadamente suave
- resistente pero flexible, fácilmente extensible si se necesita tras un edema o hinchazón post-quirúrgico
- manejable como la seda pero, al ser un monofilamento resistente a la acumulación de placa bacteriana, el resultado es un tejido sano y sin reacciones inflamatorias ni retracciones
- biológicamente inerte, altamente tolerado en la cavidad oral
- con riesgo casi nulo, o muy bajo, de reacciones inflamatorias
- los puntos aguantan de manera excepcional, no se rompen y no laceran los tejidos

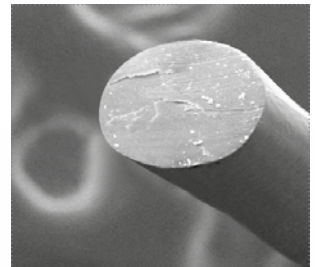
### Campos de aplicación

- Cirugía regenerativa (aplicación de mallas, membranas, injertos óseos); puntos de colchonero verticales y horizontales
- cirugía periodontal en dientes naturales e implantes
- implantes de carga inmediata en la zona estética: para adaptar los colgajos al provisional
- en periodoncia

Código	Código aguja	Tamaño de aguja	Forma de aguja	Calibre U.S.P.
<i>Punto de corte externo 3/8C ▼</i>				
<b>MS-C3163</b>	C3	16	3/8C	3-0
<b>MS-C3124</b>	C3	12	3/8C	4-0
<i>Tapercutting Ⓞ</i>				
<b>MS-TP3183</b>	TP3	18	3/8C	3-0
<b>MS-TP3154</b>	TP3	15	3/8C	4-0
<b>MS-TP3185</b>	TP3	18	3/8C	5-0



Imágenes SEM de la sutura Monosoft



Imágenes SEM de la sección de la sutura Monosoft



El hilo en PTFE, por las características intrínsecas del material, tiene un diámetro ligeramente menor que los otros hilos, por lo tanto, se recomienda utilizar un hilo de un diámetro mayor al que se utiliza normalmente con otros hilos no absorbibles

# KeraOs®

**Es un sustituto óseo elaborado con  $\beta$ -Fosfato Tricálcico con pureza >99%.**

KeraOs® posee una estructura similar a las trabéculas del hueso esponjoso a base de porosidad interconectada, lo que le permite actuar como soporte osteoconductor en donde las células osteogénicas se adhieren para formar hueso.

Su bioactividad, debida a su composición, le permite intervenir en el proceso de remodelación ósea osteointegrándose y biorreabsorbiéndose de forma natural, quedando sustituido por hueso del propio paciente.

**Por sus características, propiedades y y composición KeraOs® es un biomaterial idóneo para los procesos de regeneración ósea.**




## $\beta$ -Fosfato Tricálcico

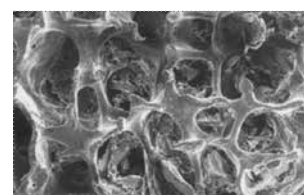
Aunque el  $\beta$ -Fosfato tricálcico y el hidroxiapatito pertenecen al grupo de los fosfatos cálcicos (lo que les confiere una composición química similar) su comportamiento "in vivo" es muy diferente. En condiciones fisiológicas, e independientemente de su origen natural o sintético, el hidroxiapatito es poco soluble mientras que el  $\beta$ -fosfato tricálcico es fácilmente reemplazable por el hueso. Los injertos de origen animal, por su mayor contenido en hidroxiapatito, liberan una cantidad de calcio muy inferior a la de los injertos de  $\beta$ -fosfato tricálcico, lo que dificulta el estímulo de la remodelación ósea.

## Regeneración ósea efectiva

La tecnología aplicada en el proceso de fabricación, **desarrolla estructuras tridimensionales de KeraOs® semejantes a la que presenta el hueso humano.**



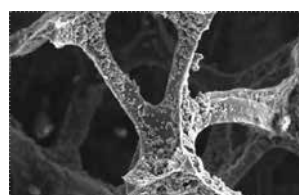
Micrografía SEM de KeraOs®




Micrografía SEM hueso cortical humano

## Excelente macroporosidad y elevada microporosidad

La morfología de KeraOs® está basada en su estructura y en su porosidad. Dicha morfología se obtiene mediante la aplicación de protocolos de fabricación específicos. KeraOs® presenta una **macroporosidad con un tamaño medio de poros interconectados de 300 $\mu$ m, y una microporosidad en torno a 1 $\mu$ m** necesaria para la adhesión de los factores biológicos de crecimiento implicados en el proceso de regeneración ósea.



Su excelente macroporosidad permite la **permeabilidad** de las células hacia el interior de las partículas de KeraOs®



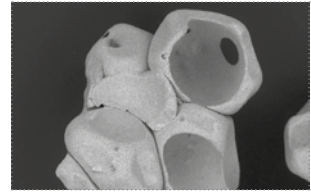
Su microporosidad favorece la **adhesión celular** y la adhesión de los factores de crecimiento que se puedan añadir, favoreciendo los procesos biológicos de la regeneración ósea.

**β-Fosfato tricálcico pureza >99%**

KeraOs® reacciona superficialmente con el medio fisiológico donde se encuentra, disolviéndose y precipitando hidroxioapatita en su superficie.

Esta precipitación provocará la aparición de osteoblastos y fibras de colágeno que formarán hueso inmaduro.

Este hueso inmaduro se estructurará y madurará, mientras continúa la reabsorción de KeraOs® hasta su total sustitución por hueso neoformado.



La macroporosidad facilita la permeabilidad de las células al interior de las partículas de KeraOs®

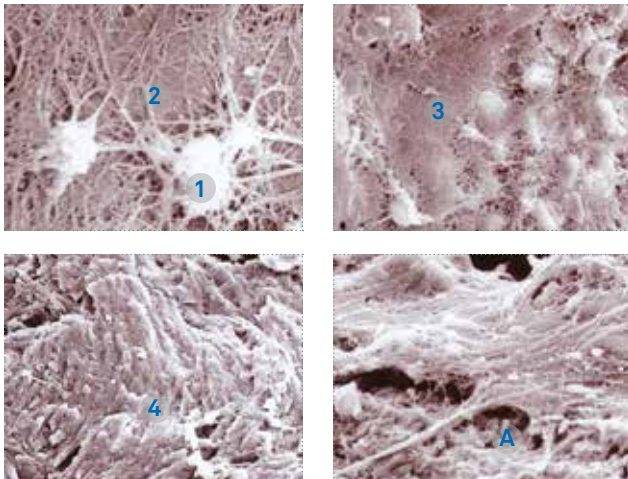
**Propiedades y características**

- Aumento de la capacidad de osteoconducción
- excelente macroporosidad y elevada microporosidad
- carencia de actividad inmunológica, debido a su origen sintético
- excelente mantenimiento del volumen y estabilidad primaria del implante
- mantiene la forma y el volumen del defecto para evitar la reabsorción ósea
- favorece la rápida colonización de las proteínas y de las células
- actúa como soporte ideal, que es reconocido por el organismo: las células se adhieren al sustrato para formar hueso nuevo
- resultados regenerativos predecibles y estables (Regeneración ósea efectiva)

**Indicaciones**

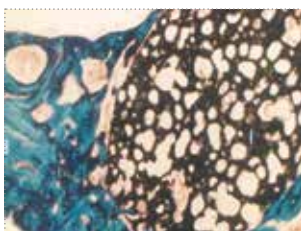
- Rellenos de cavidades óseas post-extracción
- recubrimiento de fenestraciones
- regeneración ósea en expansión
- elevación del seno maxilar
- apicectomías
- reconstrucciones crestales
- defectos intraóseos en periodoncia
- lesiones furcales
- exposiciones radiculares

**Bioactividad de KeraOs®**

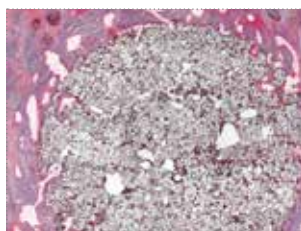


Micrografías tomadas a 45 días de implantación del β-Fosfato Tricálcico mediante microscopía electrónica. Se puede observar el comienzo de la colonización por la aparición de nudos celulares (1) que migran a través de KeraOs® dando lugar a la formación de fibrina (tejido osteoide sin mineralizar) (2). Se observan también zonas en donde el tejido osteoide se encuentra mineralizado en mayor medida (3) y zonas donde existe ya hueso neoformado (4). La micrografía (A) muestra zonas de coexistencia entre el material reabsorbido sin mineralizar (fibrina) y el material estructurado (hueso neoformado), lo que implica la reabsorción direccional de KeraOs®.

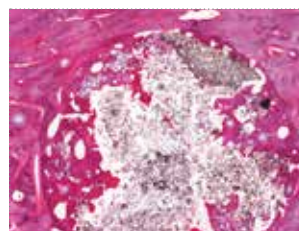
**Resultados regenerativos predecibles y estables  
Regeneración ósea efectiva**



3 semanas\*



2 meses\*\*



14 meses\*\*

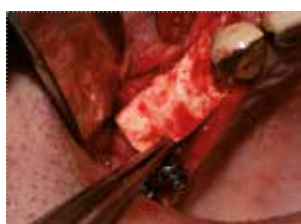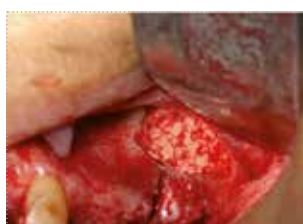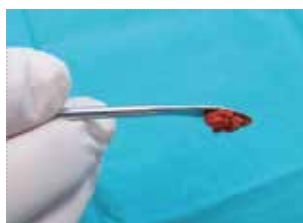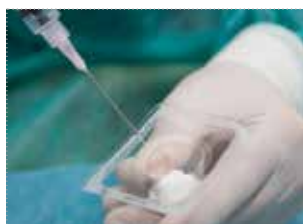\* Tinción de Goldner's  
\*\* Tinción de Wheatley

### Exclusivo blíster termosellado

KeraOs® está contenido en un **cómodo y exclusivo blíster, diseñado para permitir su mezcla directamente en el mismo**, sin necesidad de travasar a otro recipiente y garantizando así las condiciones de esterilidad que le son requeridas.

### Instrucciones de uso

Debido a su naturaleza granulosa es aconsejable mezclar, en el momento de su utilización, los gránulos de KeraOs® con sangre del paciente o, en su defecto, con solución salina fisiológica (suero fisiológico) a fin de evitar su dispersión en la zona del injerto.



Su alta capacidad hidrofílica hace que, una vez humectado (con sangre o suero fisiológico), los gránulos de KeraOs® se aglomeren, lo que facilita su manejo permitiendo la modelación "in situ" en la zona del defecto.

El mezclar el producto con sangre del paciente permite, además de conseguir la aglomeración de los gránulos, incorporar al biomaterial y, por tanto, al defecto óseo, los factores biológicos necesarios para el desarrollo del proceso de regeneración ósea ya que favorece y acelera la colonización por células osteoproductoras.

Debe prepararse el lecho adecuadamente. Cualquiera de las mezclas indicadas anteriormente debe ponerse en contacto con hueso sano y vascularizado evitando que quede en contacto con restos de ligamento, tejido de granulación y/o tejido con sospechas de hallarse contaminado.

La manipulación de KeraOs®, o de su mezcla, debe hacerse con material estéril.

La mezcla de KeraOs® con sangre, suero u otros agentes favorecedores de la regeneración ósea (PRP; PRGF, ...) debe realizarse directamente en el blíster que contiene el producto, ya que ha sido especialmente diseñado para su utilización como vaso Dappen. La mezcla realizada de este modo garantiza las condiciones de esterilidad que le son requeridas. Esta garantía no se puede dar en caso de que KeraOs® sea trasvasado a otro recipiente.

En el momento de la colocación de KeraOs®, evitar la compactación excesiva del biomaterial: se debe asegurar la vascularización a lo largo de toda la zona injertada.

En aquellos casos en los que sea necesario se puede utilizar membrana de colágeno (Ossix® Plus) sin que ello interfiera en la actividad de KeraOs®.

código	descripción
11051051	KeraOs®, granulado 0.25-1.00 mm, blíster 0.5 cc (0.5 gr)
1105211	KeraOs®, granulado 0.25-1.00 mm, blíster 1 cc (1 gr)

## PUBLICACIONES:

01. "Uso de betafosfato Tricálcico en implantes inmediatos posextracción. A propósito de un caso" Noviembre 2014. Maxillaris. Mena Álvarez Jesús
02. "Relationship between indication for tooth extraction and outcome of immediate implants: A retrospective study with 5 years of follow-up". Mayo 2014. Clin Exp Dent. 2014; 6(4) e384-8. Tarazona B, Tarazona-Álvarez P, Peñarrocha-Oltra D, Peñarrocha-Diago M.: J.
03. "Deproteinized bovine bone vs beta-tricalcium phosphate as boen graft substitutes: histomorphometric longitudinal study in the rabbit cranial vault". Enero 2014. Clinical Oral Implants Research. Martínez A.; Balboa O.; Gasamans I.; Otero-Cepeda XL.; Guitián F.
04. "Carga Inmediata de implantes en niña con síndrome de Johanson-Blizzard". Dental Tribune Spain14-20. Pellicer-Chover H, Peñarrocha-Oltra D, Morant-Extrugo I, Peñarrocha-Diago M.
05. "Tratamiento con Implantes del Maxilar Superior Atrófico". Capítulo II "Materiales de Injerto" Pag.78-80. 2014. Aloy Prósper A, Peñarrocha Oltra D, Peñarrocha Diago M, Peñarrocha Diago M,
06. "Tratamiento con Implantes del Maxilar Superior Atrófico". Capítulo III "Implantes en el conducto nasopalatino" Pag.114-118. 2014. Peñarrocha Diago M, Candel Martí E, Peñarrocha Oltra D, Canullo Luigi.
07. "Tratamiento con Implantes del Maxilar Superior Atrófico". Capítulo III "Implantes en el conducto nasopalatino" Caso Clínico I Pag.120-127. 2014. Peñarrocha Diago M, Candel Martí E, Peñarrocha Oltra D, Canullo L.
08. "Tratamiento con Implantes del Maxilar Superior Atrófico". Capítulo III "Implantes en el conducto nasopalatino" Caso Clínico II. Pag.128-134. 2014. Peñarrocha Diago M, Candel Martí E, Peñarrocha Oltra D, Canullo L.
09. "Tratamiento con Implantes del Maxilar Superior Atrófico". Capítulo III "Implantes en el conducto nasopalatino". Caso Clínico IV. Pag.141-145. 2014. Peñarrocha Diago M, Candel Martí E, Peñarrocha Oltra D, Canullo L.
10. "Tratamiento con Implantes del Maxilar Superior Atrófico". Capítulo IV "Implantes palatinizados". Caso Clínico II. Pag.172-174. 2014. Peñarrocha Diago M, Candel Martí E, Peñarrocha Oltra D, Canullo Luigi, Peñarrocha Diago, M.
11. "Tratamiento con Implantes del Maxilar Superior Atrófico". Capítulo IV "Implantes palatinizados". Caso Clínico V. Pag.182-188. 2014. Peñarrocha Diago M, Candel Martí E, Peñarrocha Oltra D, Canullo Luigi, Peñarrocha Diago, M.
12. "Tratamiento con Implantes del Maxilar Superior Atrófico". Capítulo IV "Implantes palatinizados". Caso Clínico V. Pag.182-188. 2014. Peñarrocha Diago M, Candel Martí E, Peñarrocha Oltra D, Canullo Luigi, Peñarrocha Diago, M Caso ClínicoVI Pag.189-194.
13. "Tratamiento con Implantes del Maxilar Superior Atrófico". Capítulo V "Implantes pterigoideos y en la región pterigomaxilar" Pag.216-217. 2014. Peñarrocha Diago M, Candel Martí E, Peñarrocha Oltra D, Canullo Luigi, Peñarrocha Diago, M.
14. "Tratamiento con Implantes del Maxilar Superior Atrófico". Capítulo V "Implantes pterigoideos y en la región pterigomaxilar" Caso Clínico V. Pag.237-242. 2014. Peñarrocha Diago M, Candel Martí E, Peñarrocha Oltra D, Canullo Luigi, Peñarrocha Diago, M.
15. "Tratamiento con Implantes del Maxilar Superior Atrófico". Capítulo V "Implantes pterigoideos y en la región pterigomaxilar". Caso Clínico VI. Pag.243-246. 2014. Peñarrocha Diago M, Candel Martí E, Peñarrocha Oltra D, Canullo Luigi, Peñarrocha Diago, M.
16. "Tratamiento con Implantes del Maxilar Superior Atrófico". Capítulo VII "Implantes en arbotante canino o frontomaxilar". Caso Clínico II. Pag.306-309. 2014. Peñarrocha Diago M, Candel Martí E, Peñarrocha Oltra D, Peñarrocha Diago, M.
17. "Tratamiento con Implantes del Maxilar Superior Atrófico". Capítulo VIII "Elevación indirecta del seno maxilar" Pag.332-334. 2014. Peñarrocha Diago M, Romero Millán J, Peñarrocha Oltra D, Peñarrocha Diago, M.
18. "Tratamiento con Implantes del Maxilar Superior Atrófico". Capítulo VIII "Elevación indirecta del seno maxilar" Pag.335-337. 2014. Peñarrocha Diago M, Romero Millán J, Peñarrocha Oltra D, Peñarrocha Diago, M.
19. "Tratamiento con Implantes del Maxilar Superior Atrófico". Capítulo VIII "Elevación indirecta del seno maxilar" Pag.339-343. 2014. Peñarrocha Diago M, Romero Millán J, Peñarrocha Oltra D, Peñarrocha Diago, M.
20. "Tratamiento con Implantes del Maxilar Superior Atrófico". Capítulo VIII "Elevación indirecta del seno maxilar" Pag.350-354. 2014. Peñarrocha Diago M, Romero Millán J, Peñarrocha Oltra D, Peñarrocha Diago, M.
21. "Tratamiento con Implantes del Maxilar Superior Atrófico". Capítulo VIII "Elevación indirecta del seno maxilar". Caso Clínico II. Pag.371-374. 2014. Peñarrocha Diago M, Romero Millán J, Peñarrocha Oltra D, Peñarrocha Diago, M.
22. "Tratamiento con Implantes del Maxilar Superior Atrófico". Capítulo VIII "Elevación indirecta del seno maxilar" Caso Clínico III. Pag.375-378. 2014. Peñarrocha Diago M, Romero Millán J, Peñarrocha Oltra D, Peñarrocha Diago, M.
23. "Tratamiento con Implantes del Maxilar Superior Atrófico". Capítulo VIII "Elevación indirecta del seno maxilar". Caso Clínico V. Pag.383-386. 2014. Peñarrocha Diago M, Romero Millán J, Peñarrocha Oltra D, Peñarrocha Diago, M.
24. "Tratamiento con Implantes del Maxilar Superior Atrófico". Capítulo VIII "Elevación indirecta del seno maxilar". Caso Clínico VI. Pag.387-390. 2014. Peñarrocha Diago M, Romero Millán J, Peñarrocha Oltra D, Peñarrocha Diago, M.
25. "Tratamiento con Implantes del Maxilar Superior Atrófico". Capítulo IX "Elevación directa del seno maxilar" Pag.416-420. 2014. Peñarrocha Diago M, Romero Millán J, Peñarrocha Oltra D, Peñarrocha Diago, M.
26. "Tratamiento con Implantes del Maxilar Superior Atrófico". Capítulo IX "Elevación directa del seno maxilar" Pag.428-430. 2014. Peñarrocha Diago M, Romero Millán J, Peñarrocha Oltra D, Peñarrocha Diago, M.
27. "Tratamiento con Implantes del Maxilar Superior Atrófico". Capítulo IX "Elevación directa del seno maxilar" Caso Clínico II. Pag.439-442. 2014. Peñarrocha Diago M, Romero Millán J, Peñarrocha Oltra D, Peñarrocha Diago, M.
28. "Tratamiento con Implantes del Maxilar Superior Atrófico". Capítulo IX "Elevación directa del seno maxilar". Caso Clínico IV. Pag.449-454. 2014. Peñarrocha Diago M, Romero Millán J, Peñarrocha Oltra D, Peñarrocha Diago, M.
29. "Tratamiento con Implantes del Maxilar Superior Atrófico". Capítulo IX "Elevación directa del seno maxilar". Caso Clínico VII. Pag.469-474. 2014. Peñarrocha Diago M, Romero Millán J, Peñarrocha Oltra D, Peñarrocha Diago, M.
30. "Tratamiento con Implantes del Maxilar Superior Atrófico". Capítulo IX "Elevación directa del seno maxilar" Caso Clínico VIII. Pag.475-479. 2014. Peñarrocha Diago M, Romero Millán J, Peñarrocha Oltra D, Peñarrocha Diago, M.
31. "Tratamiento con Implantes del Maxilar Superior Atrófico". Capítulo XI "Injertos particulados en maxilares atróficos" Pag.522-528. 2014. Peñarrocha Diago M, Aloy Prósper A, Peñarrocha Oltra D, Peñarrocha Diago, M.
32. "Tratamiento con Implantes del Maxilar Superior Atrófico". Capítulo XI "Injertos particulados en maxilares atróficos". Pag.543-547. 2014. Peñarrocha Diago M, Aloy Prósper A, Peñarrocha Oltra D, Peñarrocha Diago, M.
33. "Tratamiento con Implantes del Maxilar Superior Atrófico". Capítulo XI "Injertos particulados en maxilares atróficos" Caso Clínico VI. Pag.589-594. 2014. Peñarrocha Diago M, Aloy Prósper A, Peñarrocha Oltra D, Peñarrocha Diago, M.
34. "Tratamiento con Implantes del Maxilar Superior Atrófico". Capítulo XII "Injertos en bloque en maxilares atróficos". Pag.605-607. 2014. Peñarrocha Diago M, Aloy Prósper A, Peñarrocha Oltra D, Peñarrocha Diago, M.
35. "Tratamiento con Implantes del Maxilar Superior Atrófico". Capítulo XII "Injertos en bloque en maxilares atróficos". Pag.608-611. 2014. Peñarrocha Diago M, Aloy Prósper A, Peñarrocha Oltra D, Peñarrocha Diago, M.
36. "Tratamiento con Implantes del Maxilar Superior Atrófico". Capítulo XII "Injertos en bloque en maxilares atróficos". Pag.622-624. 2014. Peñarrocha Diago M, Aloy Prósper A, Peñarrocha Oltra D, Peñarrocha Diago, M.
37. "Tratamiento con Implantes del Maxilar Superior Atrófico". Capítulo XII "Injertos en bloque en maxilares atróficos". Pag.632-637. 2014. Peñarrocha Diago M, Aloy Prósper A, Peñarrocha Oltra D, Peñarrocha Diago, M.
38. "Tratamiento con Implantes del Maxilar Superior Atrófico". Capítulo XII "Injertos en bloque en maxilares atróficos". Pag.639-645. 2014. Peñarrocha Diago M, Aloy Prósper A, Peñarrocha Oltra D, Peñarrocha Diago, M.
39. "Tratamiento con Implantes del Maxilar Superior Atrófico". Capítulo XII "Injertos en bloque en maxilares atróficos" Pag.650-652.2014. Peñarrocha Diago M, Aloy Prósper A, Peñarrocha Oltra D, Peñarrocha Diago, M.
40. "Tratamiento con Implantes del Maxilar Superior Atrófico". Capítulo XII "Injertos en bloque en maxilares atróficos". Pag.653. 2014. Peñarrocha Diago M, Aloy Prósper A, Peñarrocha Oltra D, Peñarrocha Diago, M.
41. "Tratamiento con Implantes del Maxilar Superior Atrófico". Capítulo XII "Injertos en bloque en maxilares atróficos". Pag.682-686. 2014. Peñarrocha Diago M, Aloy Prósper A, Peñarrocha Oltra D, Peñarrocha Diago, M.

42. "Tratamiento con Implantes del Maxilar Superior Atrófico". Capítulo XII "Injertos en bloque en maxilares atróficos" Caso Clínico III. Pag.699-703. 2014. Peñarrocha Diago M, Aloy Prósper A, Peñarrocha Oltra D, Peñarrocha Diago, M.
43. "Tratamiento con Implantes del Maxilar Superior Atrófico". Capítulo XII "Injertos en bloque en maxilares atróficos" Caso Clínico V. Pag.711-719. 2014. Peñarrocha Diago M, Aloy Prósper A, Peñarrocha Oltra D, Peñarrocha Diago, M.
44. "Tratamiento con Implantes del Maxilar Superior Atrófico". Capítulo XII "Injertos en bloque en maxilares atróficos" Caso Clínico VI. Pag.720-730. 2014. Peñarrocha Diago M, Aloy Prósper A, Peñarrocha Oltra D, Peñarrocha Diago, M.
45. "Sinus augmentation using anorganic bone matrix and  $\beta$ -TCP 8 month histomorphometric study" Mayo 2008. 5th Scientific Meeting IADR-JOR. Artículo en Ruso de Martínez-Ínsua, A; Franco, J.; Ferros, I.; Guitián, F.
46. "A retrospective comparison of 1,022 implants: immediate versus nonimmediate" Marzo 2012. The international Journal of Oral & Maxillofacial implants. Peñarrocha-Diago, M.; Dermachi, CL.; Maestro-Ferrín, L.; Carrillo, C.; Peñarrocha-Oltra, D.; Peñarrocha-Diago, MA.
47. "Bilateral Vertical Ridge Augmentation with Block Grafts and Guided Bone Regeneration in the Posterior Mandible: A Case Report". Febrero 2012. Journal of Oral Implantology. Peñarrocha, M.; Viña-Almunia, J.; Maestre-Ferrín, L.; Peñarrocha-Oltra, D.
48. "Implants Placed Simultaneously with Particulated Bone Graft in Patients Diagnosed with Recessive Dystrophic Epidermolysis Bullosa". Enero 2012. American Association of Oral and Maxillofacial Surgeons. Peñarrocha-Oltra, D.; Aloy-Prósper, A.; Ata-Ali, J.; Peñarrocha-Diago, M.; Peñarrocha-Diago, M.
49. "Growth of dental pulp stem cells on tricalcium phosphate". Septiembre 2011. SFRR-Europe 2011 Meeting Ahmed El Alami, M.; Viña Almunia, J.; Mohamed Abdelaziz, K.; Bonet Costa, V.; López Grueso, R.; Inglés De La Torrè, M.; Dromant, M.; Borrás Blásco, C.; Gambini Bochón, J.; Viña Ribes, J.; Peñarrocha, M.
50. "Einzelzahn-Soforimplantat mit verschraubter sofortversorgung. Beherrschen Ästhetischer Risikosituationen Bei Der Verwendung Von Camlog Screw-Line Implantaten". Abril 2010. Camlog. Vadillo, Juan Manuel
51. "Maximum use of the anterior maxillary buttress in severe maxillary atrophy with tilted, palatally positioned implants: A preliminary study" Noviembre 2010. The International Journal of Oral & Maxillofacial Implants. Peñarrocha, M.; Carrillo, C.; Boronat, A.; Peñarrocha, M.
52. "Maxillary sinus floor augmentation on humans: Packing simulations and 8 months histomorphometric comparative study of anorganic bone matrix and  $\beta$ - tricalcium phosphate particles as grafting materials" Marzo 2010. Materials Science and Engineering C. Martínez, A.; Franco, J.; Saiz, E.; Guitián, F.
53. "Regeneración ósea guiada con implante unitario con nanosuperficie y betafosfato tricálcico" Diciembre 2009. Avances en Periodoncia/ 21. Pato Mourelo, J.; Jiménez Guerra, A.; Monsalve Guil, L.; Segura Egea, JJ.; Velasco Ortega, E.
54. "Estudio clínico e histológico del beta-fosfato tricálcico en la elevación del seno maxilar" Octubre 2008. Avances en Periodoncia/91. Velasco Ortega, E.; Pato Mourelo, J.; García Méndez, A.; Medel Soteras, R.; López Frías, J.
55. "La utilización del beta-fosfato tricálcico en el tratamiento con implantes con elevación del seno maxilar" Marzo 2008. Revista Española Odontostomatológica de Implantes. Velasco Ortega, E.; Pato Mourelo, J.; Pérez Pérez, O.; López Frías, J.; Poyato Ferrera, M.
56. "La utilización del betafosfato tricálcico como biomaterial en implantología oral" Octubre 2007. Avances en Periodoncia/141. Velasco Ortega, E.; Pato Mourelo, J.; Segura Egea, JJ.; Pérez Pérez, O.; Medel Soteras, R.
- POSTERS:**
- A. "Influencia de la presión de O2 en la adhesión y crecimiento de células madre de pulpa dental a  $\beta$ -Fosfato Tricálcico". Noviembre 2014. SECIB. Viña-Almunia j, Mas C, El Alami M, Borrás C, Gambini J, Garcí-Mira B, Peñarrocha-Diago M.
- B. "Biocompatibility of human adipose stem cells with Beta-tricalcium phosphate substitutes: influence of fibronectin coating on osteogenic differentiation process". 2012. Tecnio. Müller C, Castellarnau C, Reina M.
- C. "Histological and histomorphometrical analyses of biopsies harvested 6 and 9 month after socket preservation and maxillary sinus graft procedures with  $\beta$ -tricalcium phosphate (KeraOs)". Junio 2012. 7th Conference of the European Federation of Periodontology. Molina López, J.:
- D. "Respuesta ósea a un implante de  $\beta$ -fosfato tricálcico y factor de crecimiento derivado de las plaquetas: Caso clínico y revisión bibliográfica". Mayo 2012. Colman, C.; Gómez de Diego, R.; de Vicente, J.; Parra, C.; Fornés, E.; López-Valverde, A.
- E. "Calcium phosphates bone substitutes promotes different osteogenic differentiation profile of human adipose derived stem cells". Junio 2011. Tecnio. Müller C, Castellarnau C, Reina M.
- F. "Cellular response to biomaterials: a comparison of methods". Septiembre 2010. EMBO. C. Müller, M. Reina
- G. "La utilización del Beta-fosfato Tricálcico como biomaterial en implantología Oral. Estudio clínico e histológico". Universidad de Sevilla. Velasco-Ortega E, Pato-Mourelo J, Llorrio-Castro JM, López-Frías J, Garela-Méndez A, Medel- Botaras R.
- H. "Regeneración ósea maxilar en anchura. Hidroxiapatita vs Fosfato  $\beta$ -Tricálcico". Sociedad de implantología Oral Latinoamericana. SIOLA. Hidalgo Sánchez O.; Encabo Durán MJ.; Aragoneses Lamas, JM.
- I. "El beta-fosfato Tricálcico como biomaterial de regeneración ósea en el tratamiento con implantes oseointegrados". Universidad de Sevilla. Jesús Pato Mourelo, Juan Miguel Llorrio Castro, José Manuel Cruz Valiño, Ramón Medel Soteras, Eugenio Velasco Ortega.
- J. "Elevação Sinusal utilizando betafosfato Tricálcico". Mayo 2009. 4ª Reunião de Implantología Oral Latino Americana. Gouveia A., Jiménez A., Medel R., Pato J., Velasco E.
- K. "Elevación de seno maxilar con fosfato betatricálcico" Presentación. Mayo 2009. 4ª Reunião de Implantología Oral Latino Americana. Palmi Alcober, Ángeles.
- L. "Sinus augmentation using anorganic bone matrix and  $\beta$ -TCP 8 month histomorphometric study". Mayo 2008. 5th Scientific Meeting IADR-JOR. Martínez-Ínsua, A; Franco, J.; Ferros, I.; Guitián, F.
- M. "Técnicas de preservación ósea alveolar: Análisis clínico e histológico". 2008, SECIB. Gallas, M, López-Ucelay A., Guitián, P., Souto, M.
- N. "Elevación Atraumática del Seno Maxilar mediante el uso de Expansores". Marzo 2007. II Conferencia Internacional Microdent System de Implantología Oral. Pato-Mourelo, J, Llorrio-Castro JM, Medel-Soteras R, Cruz-Valiño JM, Velasco Ortega, E.
- TESIS DOCTORALES:**
- I. "Evaluación de la respuesta celular de células madre adultas de origen mesenquimal frente a materiales cerámicos". Universidad de Barcelona (2014). Reina del Pozo, M. Müller Sánchez, Claudia Alejandra.
- II. "Obtención y caracterización de células madre de pulpa dental humanas e interacción con  $\beta$ -fosfato Tricálcico". Universidad de Valencia (2013). Borrás Blasco, C; Peñarrocha Diago, M; Viña Ribes, J. Viña Almunia, José.
- III. "Estudio de la aplicación clínica del  $\beta$ -fosfato tricálcico en alveolos frescos postextracción humanos: Estudios clínico e histológico" Universidad Complutense de Madrid (2012). Bascones Martínez, A. Muñoz Corcuera, Marta.
- IV. "La elevación del seno maxilar con Beta Fosfato Tricálcico en el tratamiento con implantes dentales" Universidad de Sevilla (2010). Velasco Ortega E., Segura Egea JJ., Mosalve Guil L. Jiménez Guerra, Álvaro



rev. 09-15



**Sweden & Martina S.p.A.**

Via Veneto, 10  
35020 Due Carrare (PD), Italy  
Tel. +39.049.9124300  
Fax +39.049.9124290  
info@sweden-martina.com  
www.sweden-martina.com

**Sweden & Martina Mediterranea S.L.**

Sorolla Center, Oficina 801  
Avda Cortes Valencianas 58, 8pl  
46015-Valencia, España  
Tel. +34.96.3525895  
Tel. 900993963  
info.es@sweden-martina.com

**Sweden & Martina Inc.**

One Embarcadero Center  
Suite#504  
San Francisco, CA94111  
USA  
Toll free (844)8MARTINA/844.862.7846  
info.us@sweden-martina.com

Las suturas Monosoft son productos sanitarios de clase III fabricados por Sweden & Martina spa y autorizados por el Organismo Notificado 0653; los productos KeraOs® son productos sanitarios de clase III fabricados por Keramat, España, y son autorizados por el Organismo Notificado 0318. Los dos son fabricados en conformidad a UNE EN ISO 9001:2008/UNE EN 13485:2012, y certificados en acogimiento de la Directiva Europea Productos sanitarios 93/42/CEE y Directiva Europea 2007/47/CEE.



Los contenidos están actualizados a la fecha de la publicación. Verificar con la empresa eventuales actualizaciones posteriores.